

Kirurška terapija impaktiranih i retiniranih trećih molara

Dragana Gabrić Pandurić, Juraj Brozović, Mato Sušić, Davor Katanec

Zavod za oralnu kirurgiju Stomatološkog fakulteta Sveučilišta u Zagrebu

SAŽETAK Od kirurških zahvata u usnoj šupljini najčešći su uklanjanje impaktiranih i retiniranih zubi. Svaki zub može biti impaktiran ili retiniran, no najčešće je to slučaj s umnjacima. Specifičan smještaj umnjaka u čeljusti i anatomske varijacije čimbenici su koji predisponiraju taj zub za uzrokovanje tegoba. Impaktirani zubi mogu biti odgovorni za veliki broj simptoma povezanih s lokaliziranim ili generaliziranim neuralgijama glave. Sukladno indikacijama odlučuje se na zahvat. Uklanjanje ovakvih zubi, ovisno o njihovoj lokalizaciji, može se pokazati kao relativno lagan ili čak ekstremno težak zahvat. Alveotomija impaktiranih ili retiniranih trećih molara je opravdan kirurški zahvat isključivo kod ispravno postavljene indikacije

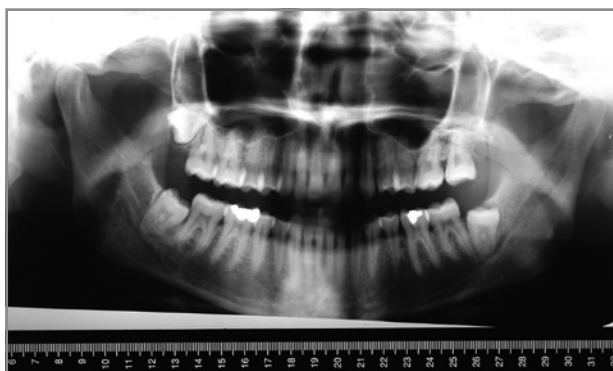
KLJUČNE RIJEČI diferencijalna dijagnoza, impaktirani zubi, postupci u oralnoj kirurgiji, retinirani zubi, treći molar

Impaktirani zub ne može niknuti u svoj normofunkcijski položaj i zbog toga je patološki te zahtijeva tretman.¹ Razlog impakcije je mehanička prepreka pri nicanju (slika 1). Retinirani zubi ne izniknu zbog razloga koji nisu mehaničke prirode (slika 2). Danas je smanjena incidencija impaktiranih umnjaka u gornjoj i donjoj čeljusti s obzirom na učestalije ekstrakcije premolara zbog ortodontskih indikacija, koje omogućavaju mezijalni pomak u posteriornom segmentu čeljusti, što rezultira povećanjem prostora u području nicanja umnjaka.^{2,3}

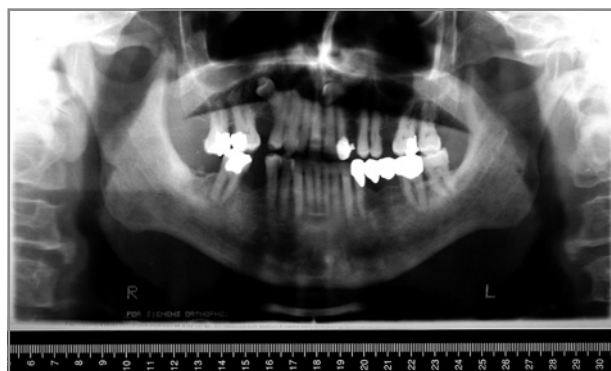SIMPTOMATOLOGIJA

Impaktirani zubi mogu biti odgovorni za veliki broj simptoma povezanih s lokaliziranim ili generaliziranim neuralgijama glave. U tim slučajevima bol vjerojatno nastaje zbog pritiska ukliještenog zuba na živčane završetke. Nadalje, kada kroz kost iznad krune takvog zuba

postoji komunikacija s usnom šupljinom, tzv. perikoronarna pukotina, dolazi i do akutne upale okolnog mekog tkiva – perikoronitisa. Perikoronitis se manifestira jakim boli u području zahvaćenih zubi koja iradira u uho, temporomandibularni zglob i u stražnju submandibularnu regiju. Trizmus, disfagija, submandibularni limfadenitis, crvenilo i edem mekog tkiva kliničke su manifestacije tog stanja. Na pritisak u području perikoronitisa bolesnik odgovara bolnom senzacijom te dolazi do pražnjenja gnojnog sadržaja. Impaktirani zubi mogu izazvati resorpciju korijena susjednog zuba i retrogradnu infekciju pulpe, a i sami mogu biti razoreni karijesom.⁴ Donji umnjak je specifičan glede upale zbog položaja jer su infekciji otvoreni svi putovi. Ako upala prijeđe na žvačnu muskulaturu nastaje trizmus, što otežava pregled i terapiju. Putovi širenja upale su u dubinu prema korijenu zuba i kosti, submandibularno, sublingvalno, pterigomandibularno, submaseterično, temporalno i faringealno.⁵



SLIKA 1. Impaktirani donji desni umnjak



SLIKA 2. Retinirani gornji lijevi očajnik i gornji desni premolar

INDIKACIJE I KONTRAINDIKACIJE ZA KIRURŠKU TERAPIJU

Neki autori smatraju da je uklanjanje impaktiranih i retiniranih zubi potrebno onog trena kad se utvrdi njihovo postojanje. Inzistira se na promptnom uklanjanju ako impaktirani ili retinirani zub nije moguće ortodontski dovesti u funkciju u zubnom luku. Drugi pak smatraju da preventivno uklanjanje asimptomatski impaktiranog ili retiniranog zuba, osim što izlaže bolesnika neugodnosti kirurškog zahvata, može dovesti do ozbiljnih lokalnih komplikacija kao što su oštećenja živaca, frakture čeljusti i druge. No kad impaktirani ili retinirani zub uzrokuje probleme, svi autori se slažu da ga treba kirurški odstraniti. Uklanjanje impaktiranog ili retiniranog zuba je najpovoljnije kod mladih bolesnika. Bolesnici starije dobi teže podnose kirurški zahvat jer su češće lošijeg općeg zdravstvenog stanja, čeljust je kompaktnija i neelastična, sa smanjenom vaskularizacijom te je produljeno zarastanje.⁴ Stroge indikacije za vađenje umnjaka⁶ su ponavljani perikoronitisi, apscesi, pulpna i periapikalna patologija, opsežna karijesna destrukcija, parodontne bolesti, cistične i tumorozne promjene te eksterna resorpcija drugog molara koja je uzrokovana trećim molarom. Ostale indikacije su autogena transplantacija na mjesto ekstrahiranog prvog molara, frakturne linije na mjestu umnjaka, specifična medicinska stanja poput bolesti srčanih zalistaka ili radioterapija kad postoji rizik od infekcije. Kontraindikacije za vađenje umnjaka su pravilna erupcija i opravdana funkcija u denticiji, duboka impakcija bez lokalnih i sustavnih smetnji, potencijalno narušavanje integriteta

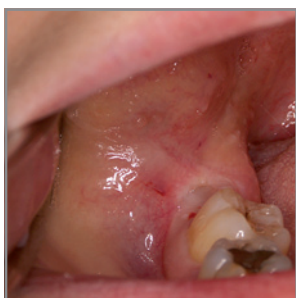susjednih struktura alveolotomijom i neprihvatljiv rizik za bolesnikovo zdravlje te dob bolesnika.⁶

PLANIRANJE ZAHVATA

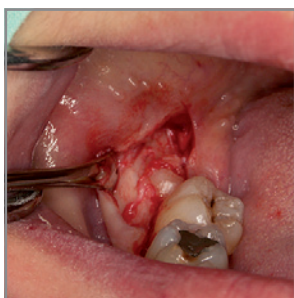
Neovisno o složenosti, uspješan ishod kirurškog zahvata prvotno ovisi o točnosti preoperativne procjene i planiranja istog, kao i otklanjanju komplikacija koje su se javile tijekom i nakon zahvata. Stoga je potrebno pomno anamnestički ispitati bolesnika, klinički ga pregledati te radiografski procijeniti operativno područje. Anamnestički podaci izravno utječu na preoperativnu pripremu bolesnika i postoperativno ordiniranje uputa. Za vrijeme intraoralnog kliničkog pregleda određuje se stupanj težine pristupa impaktiranom ili retiniranom umnjaku (slika 3). Ukoliko bolesnik ima trizmus, prvo se pristupa liječenju trizmusa, dok se operativni zahvat odgađa. Radiografski pregled je esencijalan u pogledu planiranja kirurškog zahvata (slike 1 i 2). Prema rendgenskom snimku procjenjuje se pozicija i tip impakcije ili retencije zuba, odnos impaktiranog ili retiniranog zuba prema susjednim zubima, oblik i veličina zuba, dubina impakcije u kosti, kompaktnost kosti koja okružuje zub i odnos zuba prema anatomskim strukturama kao što su mandibularni kanal i maksilarni sinus.⁴ Sukladno indikacijama odlučuje se na zahvat.⁶

KIRURŠKI POSTUPAK - ALVEOLO TOMIJA

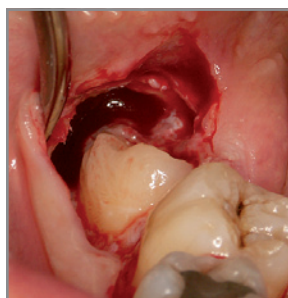
Uvriježen naziv za ovaj kirurški zahvat je i alveotomija. Zahvat započinje incizijom mukoperiosta; rez je dovoljne veličine kako bi se omogućila dobra vidljivost u



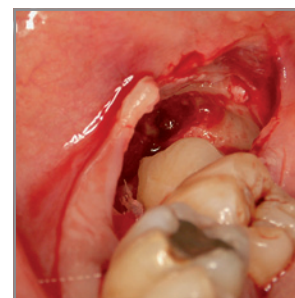
SLIKA 3. Intraoralni klinički nalaz prije kirurškog zahvata



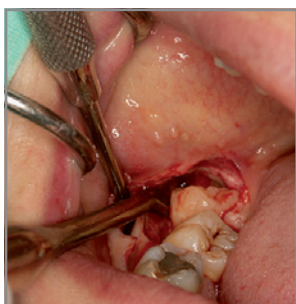
SLIKA 4. Incizija mukoperiosta i repozicija mukoperiostalnog režnja



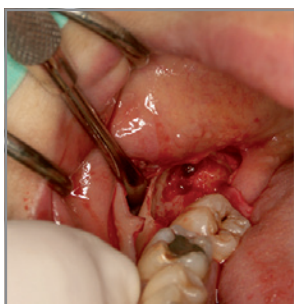SLIKA 5. Uklanjanje kosti i oslobađanje krune impaktiranog zuba



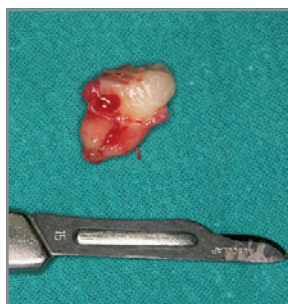SLIKA 6. Djelomično uklanjanje krune impaktiranog zuba svrdlima



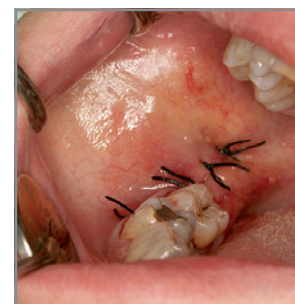
SLIKA 7. Elevacija impaktiranog zuba polugom po Cryeru



SLIKA 8. Postekstrakcijska alveola donjeg desnog impaktiranog umnjaka



SLIKA 9. Ekstrahirani umnjak



SLIKA 10. Postavljeni šavovi u području incizijskog reza

operacijskom polju, rubovi režnja su na čvrstoj koštanoj podlozi, režanj ne smije biti pod tenzijom te mora biti dobro vaskulariziran (slika 4). Zatim se određuje treba li zub vaditi u cjelini ili ga separirati, te se ocjenjuje količina kosti koja okružuje zub i koju je potrebno odstraniti prilikom operacije (slike 5 i 6). Izabiru se najprikladniji instrumenti za rad, naročito za otklanjanje kosti (svrdla, dljeteta i drugo). Zub se nakon otklanjanja kosti potiskuje u predviđenom smjeru pogodnim instrumentom (polugom) (slika 7). Nakon uklanjanja zuba (slike 8 i 9) slijedi zbrinjavanje rane, što najčešće uključuje postavljanje šavova (slika 10). Alveolotomija u području impaktiranih umnjaka u donjoj čeljusti bez postavljanja šavova je relativno nova metoda i još nedovoljno istražena, no dosadašnji rezultati ne pokazuju značajnijih razlika u cijeljenju rane sa i bez šavova.⁷ Taj zahvat izvodi se incizijom u obliku obrnutog slova „v“, gdje se šiljasti vrh slova proteže do vrha alveolarnog nastavka u području umnjaka. Mukoperiostalni režanj se zatim odmakne retraktorom i uklanja se kost. Nakon operacije režanj se reponira i ne zatvara šavovima. Kada je riječ o konvencionalnoj alveolotomiji, postavljanje šavova je ipak potrebno i opravdano.⁷

ETIOLOGIJA BOLI NAKON OPERATIVNOG ZAHVATA

Nakon što je izveden operativni zahvat potrebno je bolesniku uručiti postoperativne upute koje bi mu trebale olakšati postoperativno razdoblje. To razdoblje je često popraćeno tegobama koje znatno narušavaju kvalitetu života. Faktori koji povećavaju rizik za razvoj tegoba su traumatska ekstrakcija,⁸⁻¹⁰ preoperativna infekcija,^{10, 11} pušenje,¹² spol,¹³ mjesto ekstrakcije,¹⁴ upotreba oralnih kontraceptiva,¹⁵ upotreba lokalnih anestetika s vazokonstriktorima,¹⁶ neadekvatna postoperativna irigacija¹⁷ i neiskusnost kirurga.^{9,18} Postoperativne tegobe su najvećim dijelom vezane uz zarastanje operativne rane, koje može biti normalno ili se mogu razviti alveolarni osteitis, akutna upala alveole i akutno inficirana alveola.^{19,20}

Normalno zarastanje postoperativne alveole može se podijeliti u pet preklapajućih stadija: stvaranje ugruška, zamjena ugruška zdravim granulacijskim tkivom, zamjena granulacijskog tkiva vezivnim i preosealnim tkivom, ispunjenje dvije trećine alveole koštanim trabekulama do 38. dana uz regeneraciju oralnog epitela.²¹⁻²³

Dolor post extractionem označava fenomen produljene boli nakon ambulantno vađenog ili operativno uklonjenog zuba. Etiologija nije sasvim poznata, no pretpostavlja se da je trostruka – alveolarni osteitis, akutna upala alveole i akutno inficirana alveola.²⁴

Alveolarni osteitis (alveolitis sicca) podrazumijeva perzistirajuću ili rastuću postoperativnu bol u i okolo područja ekstrakcije koja se nedovoljno smanjuje

upotrebom blažih analgetika. Bol je popraćena parcijalnim ili totalnim raspadom krvnog ugruška ili praznom alveolom sa ili bez prisutnosti halitoze. Može iradirati u uho i homolateralnu stranu glave. Postoje dvije teorije o etiopatogenezi alveolarnog osteitisa – Birnova fibrinolitička teorija i bakterijska teorija. Po fibrinolitičkoj teoriji,²⁵ nakon ekstrakcije nastaje upalni proces koji utječe na formiranje i retenciju ugruška. Fibrin se raspada pod utjecajem kinaza oslobođenih u upalnom procesu ili zbog direktne ili indirektno aktivacije plazminogena, koja negativno utječe na stabilnost ugruška. Druga, bakterijska teorija²⁶ temelji se na postojanju visokog broja pre i postoperativnih bakterija u operativnom području. Bolna senzacija nastaje utjecajem bakterijskih toksina na živčane završetke u alveoli. *Actinomyces viscosus* i *Streptococcus mutans* su povezani s nastankom alveolarnog osteitisa. Fibrinolitička aktivnost *Treponeme dentikole*, parodontopatogeničnog mikroorganizma, također pridonosi nastanku boli. Zanimljivost je da nema utjecaja *T. dentikole* na nastanak alveolarnog osteitisa pri ekstrakcijama u dječjoj dobi jer tada ona još ne kolonizira usnu šupljinu.²⁷ Prevencija alveolarnog osteitisa postiže se antifibrinolitičkim agensima, tamponadom i antisepticima (klorheksidin). Upotreba antibiotika u prevenciji je dvojbena, no efikasnost u sprječavanju alveolarnog osteitisa je dokumentirana za antibiotike penicilinskog spektra i metronidazol.²⁸ Alveolarni osteitis najčešće nastaje nakon uklanjanja impaktiranih umnjaka u donjoj čeljusti, i to 10 puta češće nago u slučaju ekstrakcija u svim ostalim područjima.²⁴⁻²⁷ Također češće nastaje nakon jednostrukih nego nakon višestrukih ekstrakcija.²⁴ Cilj terapije alveolarnog osteitisa je olakšati bolesnikovu bol za vrijeme odgođenog cijeljenja rane. Terapija najčešće uključuje irigaciju zahvaćene alveole, blagi mehanički debridman i postavu uložka koji sadrži eugenol. Uložak bi se trebalo mijenjati na dnevnoj bazi nekoliko dana i onda postupno sve rjeđe. Bolni sindrom uobičajeno prestaje nakon 3 do 5 dana, iako kod nekih bolesnika može trajati čak 10 do 14 dana. Postoje dokazi da topikalno primijenjeni antibiotici kao što je metronidazol mogu ubrzati liječenje alveolarnog osteitisa.²⁹

Akutna upala alveole podrazumijeva bol u području postekstrakcijske alveole s jako upaljenim tkivom, ali bez eksudata i febriliteta. Akutno inficirana alveola podrazumijeva bolnu alveolu s gnojnim eksudatom, eritemom i edemom s ili bez febriliteta. Navedene komplikacije češće su nakon alveolotomije u donjoj čeljusti.²⁴

ZAKLJUČAK

Alveotomija impaktiranih ili retiniranih trećih molara je opravdan kirurški zahvat isključivo kod ispravno postavljene indikacije.

Surgical treatment of impacted third molars

SUMMARY *Extractions of the impacted teeth are one of the most common surgical interventions in oral cavity. Most frequently impacted teeth are third molars. There are some factors, such as specific location of third molars in the jaw and their anatomical variations, that predispose third molars to cause clinical and subjective problems. Many symptoms of localized and generalised head neuralgia may be related to impacted teeth. Surgical treatment depends on indications for tooth removal. Surgical removal of impacted teeth can be either extremely difficult or relative easy, depending on the tooth location and anatomy. Surgical removal of impacted teeth is a reasonable approach only if there is a correct indication for this type of treatment.*

KEY WORDS *diagnosis, differential; molar, third; oral surgical procedures; tooth, impacted*

LITERATURA

1. American Association of Oral and Maxillofacial Surgery. Impacted teeth. *Oral Health* 1998;88:21-2.
2. Janson G, Putrick LM, Henriques JF, de Freitas MR, Henriques RP. Maxillary third molar position in Class II malocclusions: the effect of treatment with and without maxillary premolar extractions. *Eur J Orthod* 2006;28:573-9.
3. Kim TW, Artun J, Behbehani F, Artese F. Prevalence of third molar impaction in orthodontic patients treated nonextraction and with extraction of 4 premolars. *Am J Orthod Dentofacial Orthop* 2003;123:138-45.
4. Fragiskos D. *Oral surgery*. Berlin: Springer; 2007. p. 121.
5. Flynn TR. Principles of management of odontogenic infections. In: Larsen PE, ed. *Peterson's principles of oral and maxillofacial surgery: maxillofacial infections*. 2nd ed. London: BC Decker Inc; 2004. p. 279.
6. Baranović M, Macan D. Alveotomija umnjaka: indikacije i kontraindikacije u teoriji i praksi. *Acta Stomatol Croat* 2004;38:297.
7. Waite PD, Cherala S. Surgical outcomes for suture-less surgery in 366 impacted third molar patients. *J Oral Maxillofac Surg* 2006;64:669-73.
8. Lilly GE, Osbon DB, Rael EM, Samuels HS, Jones JC. Alveolar osteitis associated with mandibular third molar extractions. *J Am Dent Assoc* 1974;88:802-6.
9. Alexander RE. Dental extraction wound management: a case against medicating postextraction sockets. *J Oral Maxillofac Surg* 2000;58:538-51.
10. Birn H. Fibrinolytic activity of alveolar bone in „dry socket“. *Acta Odontol Scand* 1972;30:23-32.
11. al-Khateeb TL, el-Marsafi AI, Butler NP. The relationship between the indications for the surgical removal of impacted third molars and the incidence of alveolar osteitis. *J Oral Maxillofac Surg* 1991;49:141-5.
12. Sweet JB, Butler DP. The relationship of smoking to localized osteitis. *J Oral Surg* 1979;37:732-5.
13. MacGregor AJ. Aetiology of dry socket: a clinical investigation. *Br J Oral Surg* 1968;6:49-58.
14. Field EA, Speechley JA, Rotter E, Scott J. Dry socket incidence compared after a 12 year interval. *Br J Oral Maxillofac Surg* 1985;23:419-27.
15. Catellani JE, Harvey S, Erickson SH, Cherkin D. Effect of oral contraceptive cycle on dry socket (localized alveolar osteitis). *J Am Dent Assoc* 1980;101:777-80.
16. Meechan JG, Venchard GR, Rogers SN, Hobson RS, Prior I, Tavares C, Melnicenko S. Local anesthesia and dry socket: a clinical investigation in of single extractions in male patients. *Int J Oral Maxillofacial Surg* 1987;16:279-84.
17. Butler DP, Sweet JB. Effect of lavage on the incidence of localized osteitis in mandibular third molar extraction sites. *Oral Surg Oral Med Oral Pathol* 1977;44:14-20.
18. Oginni FO, Fatusi OA, Alagbe AO. A clinical evaluation of dry socket in a Nigerian teaching hospital. *J Oral Maxillofac Surg* 2003;61:871-6.
19. Cheung LK, Chow LK, Tsang MH, Tung LK. An evaluation of complications following dental extractions using either sterile or clean gloves. *Int J Oral Maxillofac Surg* 2001;30:550-4.
20. Adeyemo WL, Ogunlewe MO, Ladeinde AL, Bamgbose BO. Are sterile gloves necessary in non-surgical dental extractions? *J Oral Maxillofac Surg* 2005;63:936-40.
21. Amler MH. Disturbed healing of extraction wounds. *J Oral Implantol* 1999;25:179-84.
22. Amler MH, Johnson PL, Salman I. Histological and histochemical investigations of human alveolar alveolus healing in undisturbed extraction wounds. *J Am Dent Assoc* 1960;61:32-44.
23. Amler MH. Age factor in human alveolar bone repair. *J Oral Implantol* 1993;19:138-42.
24. Adeyemo WL, Ladeinde AL, Ogunlewe MO. Clinical evaluation of post-extraction site wound healing. *J Contemp Dent Pract* 2006;7:40-9.
25. Birn H. Bacterial and fibrinolytic activity in „dry socket“. *Acta Odontol Scand* 1970;28:773-83.
26. Larsen PE. The effect of a chlorhexidine rinse on the incidence of alveolar osteitis following the surgical removal of impacted mandibular third molars. *J Oral Maxillofac Surg* 1991;49:932-7.
27. Blum IR. Contemporary views on dry socket (alveolar osteitis): a clinical appraisal of standardization, aetiopathogenesis and management: a critical review. *Int J Oral Maxillofac Surg* 2002;31:309-17.
28. Anand SC, Singh V, Goel M, Verma A, Rai B. Dry socket an appraisal and surgical management. *Internet J Dent Sci*. 2006 [cited 2008 Jan 16]; 4(1). Available from: Ispub www.ispub.com
29. Mitchell L. Topical metronidazole in the treatment of „dry socket“. *Br Dent J* 1984;156:132-4.

ADRESA ZA DOPISIVANJE

Dragana Gabrić Pandurić, dr. stom.
Zavod za oralnu kirurgiju Stomatološkog fakulteta Sveučilišta u Zagrebu
Gundulićeva 5, 10000 Zagreb
E-mail: dgabric@sfzg.hr
Telefon: