zdrav život

obiteljski časopis o zdravlju
besplatni primjerak, broj 103/siječanj 2012.

Impressum

Nakladnik
Medical Intertrade d. o. o.
Dr. Franje Tuđmana 3
10431 Sveta Nedelja
Republika Hrvatska
tel: 01 3374 202, faks: 01 3374 002
www.medical-intertrade.hr

Za nakladnika
Jasenka Joukhadar, dr. med. dent.
spec. oralne kirurgije

Uredništvo
Glavna urednica: Vera Defrančeski

telefon/faks: 01 3374 024
e-mail: zdrav.zivot@medical-intertrade.hr

Stručni kolegij
Diana Percač, mr. pharm.
Anita Brakus Vučković, mr. pharm.
Dubravka Dabčević, mr. pharm.
Kristina Šoljak, mr. pharm.
mr. sc. Ivana Emedi, mr. pharm.
Kristijan Gabrić, mr. pharm.
Biserka Pavić, mr. pharm.
Ivona Goričnik, dr. med. dent.
Tamara Jakoš, dr. med. vet.
Jasna Vujica, mr. pharm.

Priprema
Tisak: PRINTERA GRUPA d.o.o.
Prijelom: Jana Čipin Pfaff, dipl. diz.
Aleksandar Kovač, dipl. diz.
Lektura: Suzana Ivković

Zdrav život
Časopis izlazi jedanput mjesečno
ISSN: 1333 - 8919

Sadržaj

4 **Mladi u modernom društvu**
mr. sc. Petar Smontara, pedagog

10 **Adolescentice i spolnost 1. dio**
Gordana Horvat, dr. med.

13 **Emocionalna ucjena**
Ljubica Uvodić Vranić, prof. psihologije

19 **Vitamin D**
prim. Branimir Modrić, dr. med.

26 **Zima nije opravdanje za neaktivnost**
Svjetlana Kokut, viša fizioterapeutkinja
Željka Komorčec, fizioterapeutkinja

30 **Međunarodni dan osoba s invaliditetom**
Marija Škes, prof. rehabilitacije

37 **Uloga hrane u očuvanju zdravlja**
Slađana Divkovković, dr. med.

43 **Ljekovitost iz egzotičnog tanjura**
Tajana Varićak, fitoaromaterapeutkinja

48 **Bolesti u djece tijekom zimskih mjeseci**
Martina Šunić, dr. med.

53 **Rane interakcije roditelja i djece**
Natalija Kovač Gornji, prof. logoped
Ana Šečić, bacc. edukacijske rehabilitacije

59 **Radiologija u stomatologiji**
dr. sc. Marin Vodanović, dr. med. dent.

63 **Zoonoze**
Irina Kovačević, dr. med. vet.

medical intertrade

Rendgen u stomatologiji – sigurnost i zaštita

Piše: dr. sc. Marin Vodanović, specijalist dentalne patologije i endodoncije
Sveučilište u Zagrebu, Stomatološki fakultet, Zavod za dentalnu antropologiju

U suvremenoj stomatologiji rendgensko je snimanje vrlo koristan i potreban alat kako prilikom postavljanja dijagnoza oralnih bolesti, poput zubnog karijesa, parodontnih bolesti i drugih patoloških promjena usne šupljine, tako i prilikom planiranja oralno-kirurških, protetskih, ortodontskih i drugih stomatoloških zahvata. Doze zračenja kojima se pacijent izlaže prilikom rendgenskog snimanja za stomatološke potrebe razmjerno su niske u usporedbi s dozama kod rendgenskog snimanja za druge potrebe. Unatoč tome, izlaganje zračenju treba minimalizirati i uvijek pozorno odvagnuti koristi od rendgenskog snimanja naspram potencijalnih rizika za pacijentovo zdravlje.

Kada treba ići na rendgensko snimanje?

Iako je rendgensko snimanje neizostavan dio brojnih stomatoloških postupaka, pacijente se na snimanje smije upućivati isključivo zbog opravdanih razloga. Kako bi se izbjeglo nepotrebno slanje pacijenata na rendgensko snimanje te potencijalni zdravstveni rizici i neopravdani troškovi koje ono nosi, krovna američka stomatološka organizacija *American Dental Association* (ADA) i američka organizacija za hranu i lijekove *U.S. Food and Drug Administration* (FDA) su 2004. godine objavile detaljan vodič s uputama i preporukama za upućivanje pacijenata na stomatološko rendgensko snimanje koje uzimaju u obzir pacijentov rizik od pojave karijesa, parodontni status, fazu rasta i razvoja te ostale oralne i zdravstvene specifičnosti. Na rendgensko snimanje treba ići onda kada kliničkim pregledom nije moguće postaviti sigurnu dijagnozu, koju je na taj način potrebno potvrditi. Osim toga, rendgensko snimanje je neizbježno prilikom planiranja pojedinih oralno-kirurških, protetskih i ortodontskih zahvata.

Stoga se može zaključiti da je u načelu gotovo svako rendgensko snimanje radi postavljanja (potvrde) dijagnoze i planiranja liječenja opravdano. Međutim, taj se zaključak ne smije zlorabiti i rendgensko snimanje treba ograničiti jedino na ona područja koja je snimanjem potrebno obuhvatiti kako bi se dijagnoza pravilno postavila ili planirala terapija. Snimanje većih područja čeljusti nego što je potrebno nije opravdano. U tom se pogledu sve češće navodi tzv. ALARA načelo (engl. *As Low as Reasonably Achievable*) koje kaže da kako bi se minimalizirala izloženost pacijenata rendgenskom zračenju na snimanje ih treba slati što je god manje moguće uz razumno uvažavanje pravila struke.

Poseban problem je ponovljeno rendgensko snimanje istog područja u kraćem vremenu radi praćenja pacijenta. Prema ADA i FDA vodiču, ponovno snimanje istog područja opravdano je ponoviti u razmaku od 6 do 12 mjeseci i to jedino u osoba kod kojih postoji karijes ili visoki rizik od pojave karijesa. U osoba bez kliničkih znakova karijesa i bez visokog rizika od njegove pojave, snimanje je opravdano ponoviti u razmaku od 12 do 36 mjeseci od prvog snimanja. Za ponovno snimanje istog područja čija je svrha različita od praćenja pacijenta (npr. snimanje neposredno po završetku endodontskog liječenja) vrijede druga pravila koja ovise o specifičnoj kliničkoj situaciji. Rendgensko praćenje parodontoloških, ortodontskih i oralno-kirurških pacijenata također podliježe specifičnim individualno ovisnim intervalima. Posebno treba izbjegavati ponovljeno rendgensko snimanje istog područja prilikom promjene stomatologa ili posjeta specijalističkoj stomatološkoj ustanovi. Pacijent je dužan novog stomatologa ili specijalista obavijestiti o posljednjem rendgenskom

snimanju i po potrebi mu omogućiti uvid u te snimke. Tek ako stare snimke ne udovoljavaju novim potrebama, opravdano je ići na novo rendgensko snimanje. Stoga stare rendgenske snimke treba čuvati.

Doze zračenja kod stomatološkoga rendgenskog snimanja

Preporučuje se da osobe koje nisu profesionalno izložene zračenju ne smiju primiti ekvivalentnu dozu zračenja veću od 5 mSv (milisieverta) u godini dana. Doza prirodnoga zračenja kojoj su izloženi svi ljudi je oko 2,4 mSv godišnje. Prilikom leta avionom ljudi su izloženiji kozmičkom zračenju i smatra se da u oko 900 sati leta tijekom godine dana ekvivalentna doza iznosi oko 5 mSv.
Izradom jedne panoramske stomatološke rendgenske snimke, pacijent je izložen zračenju od oko 0,009 mSv. Izradom jedne intraoralne snimke, oslobađa se zračenje od oko 0,001 mSv. Slikovito rečeno, da netko svaki dan tijekom jedne godine načini jednu intraoralnu rendgensku snimku ili svaki drugi dan jednu panoramsku rendgensku snimku, doza zračenja bi u godini dana uz prirodno zračenje od 2,4 mSv još uvijek bila u dopuštenim granicama.

Rendgensko snimanje treba ograničiti jedino na ona područja koja je snimanjem potrebno obuhvatiti kako bi se dijagnoza pravilno postavila ili planirala terapija. Snimanje većih područja čeljusti nego što je potrebno nije opravdano.

Primjenom digitalnih rendgenskih tehnologija količina doza zračenja se dodatno smanjuje.

Zaštita od zračenja prilikom rendgenskog snimanja

Zračenje prilikom rendgenskog snimanja je neizbježno. Stoga treba poduzeti sve što je moguće da doza primljenog zračenja bude što manja. To prije svega podrazumijeva izvođenje snimanja suvremenim i ispravnim rendgenskim uređajima, koji svojim tehničkim karakteristikama udovoljavaju aktualnim propisima vezanima uz zaštitu od zračenja.
Da bi se raspršivanje rendgenskih zraka minimaliziralo, rendgenski uređaju moraju imati kolimator. Kolimator ili višeslojni sužavajući zastor sa svjetlosnim ciljnikom je uređaj smješten na samom prozoru rendgenske cijevi, a služi za određivanje širine snopa rendgenskih zraka radi smanjenja zračenja pacijenta. Naime, rendgenska zraka mora što preciznije dopirati do rendgenskog filma, odnosno receptora zračenja uz njezino što manje rasipanje. Upotrebom držača rendgenskih filmova za intraoralne snimke dodatno se smanjuje opasnost od nepotrebnog ozračivanja pacijenta raspršenim rendgenskim zrakama. Kako bi se vrijeme izloženosti zračenju što više skratilo, preporučuje se upotreba brzih rendgenskih filmova. Brzi rendgenski filmovi vrijeme izloženosti zračenju mogu skratiti i do 50 posto bez narušavanja kvalitete snimke. Prilikom samog snimanja na pacijenta se stavlja olovni ogrtač te olovni ovratnik koji od zračenja štiti štitnjaču. Ta vrsta zaštite je posebno bitna kod trudnica i djece te osoba koje su osjetljive na rendgensko zračenje.
Kod digitalnoga rendgenskog snimanja količina zračenja znatno je manja nego kod klasičnoga analognoga rendgenskog snimanja. Stoga se, kada je god to moguće, treba odlučiti za digitalno snimanje.

Rendgensko snimanje trudnica

Smiju li trudnice ići na rendgensko snimanje ili ne smiju, pitanje je koje među stručnjacima izaziva dosta rasprava te su vezano za to provedena brojna znanstvena istraživanja i studije. Neka su istraživanja utvrdila da uz primjenu standardnih zaštitnih mjera ne postoje kontraindikacije za rendgensko snimanje trudnica. S druge strane postoje istraživanja koja su dokazala povezanost između rendgenskog snimanja tijekom trudnoće i povećanog rizika od niske porođajne težine djeteta.
S obzirom na to da odgovor na to pitanje nije konačan niti jednoznačan, a držeći se poslovice bolje spriječiti nego liječiti, preporuka je da se trudnice upućuju na rendgensko

Najbolje bi bilo sanirati zube i usnu šupljinu prije trudnoće te na taj način izbjeći rendgenska snimanja. Naime, neliječene zubne i oralne bolesti mogu prouzrokovati zdravstvene probleme kako kod majke tako i kod fetusa, a stomatološke rendgenske snimke mogu biti nužne za pravilno postavljanje dijagnoze i planiranje liječenja.

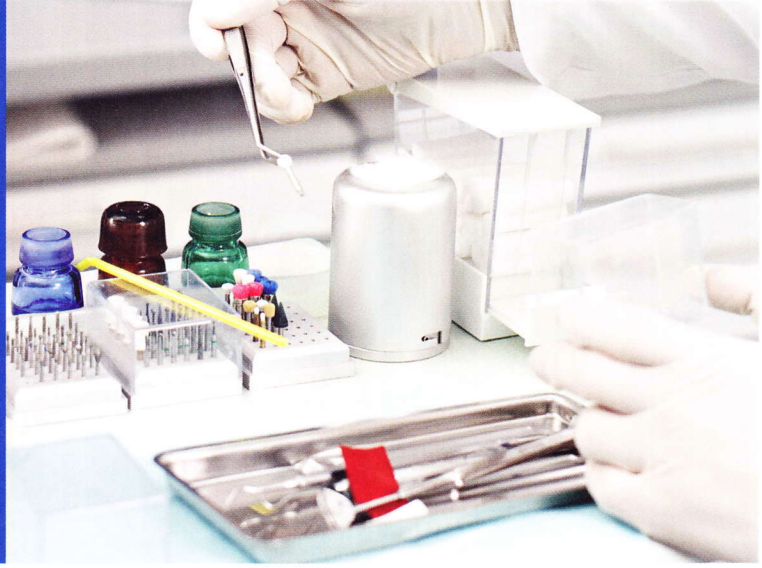

snimanje uz krajnje strogo poštivanje indikacija te uz primjenu svih mjera zaštite poput olovnih pregača, ovratnika za zaštitu štitnjače i brzih rendgenskih filmova.
Najbolje bi bilo sanirati zube i usnu šupljinu prije trudnoće te na taj način izbjeći rendgenska snimanja. Naime, neliječene zubne i oralne bolesti mogu prouzrokovati zdravstvene probleme kako kod majke tako i kod fetusa, a stomatološke rendgenske snimke mogu biti nužne za pravilno postavljanje dijagnoze i planiranje liječenja.

Rendgensko snimanje pacijenata na radioterapiji

Pacijenti koji su zbog drugih zdravstvenih problema u uključeni u programe liječenja zračenjem glave i vrata ili drugih dijelova tijela mogu biti poslani na stomatološko rendgensko snimanje. Kod pacijenata na radioterapiji postoji povećan rizik od razvoja karijesa i drugih oralnih bolesti i stoga ih treba posebno pratiti. Sama količina zračenja kojoj su ti pacijenti izloženi prilikom snimanja za stomatološke potrebe je zanemariva u usporedbi sa terapijskim zračenjima.

Pohranjivanje stomatoloških rendgenskih snimaka

Ako nije drukčije dogovoreno, stomatolog čuva stomatološke rendgenske snimke svojih pacijenata zajedno s njihovim zubnim kartonima. Dužan ih je čuvati najmanje 10 godina od posljednjeg posjeta pacijenta ordinaciji. Mijenja li pacijent stomatologa ili su mu rendgenske snimke potrebne za druge potrebe, stomatolog će pacijentu dati njegove snimke, a pacijent je dužan potpisati da je snimke primio. U današnje vrijeme kada je digitalno rendgensko snimanje sve češće, snimke se razmjerno jednostavno mogu distribuirati u elektroničkom obliku.

Zaključak

Rendgensko snimanje je koristan i nužan alat u suvremenoj stomatologiji koji se koristi u dijagnostici te za planiranje stomatološke terapije. Najvažniji način za smanjenje doze rendgenskog zračenja je poštivanje kliničkih indikacija za upućivanje pacijenata na rendgensko snimanje te izvođenje snimanja ispravnim i suvremenim rendgenskim uređajima, kako bi se dobile kvalitetne snimke i smanjila potreba za ponavljanjem snimanja. ■

Literatura

1. American Dental Association Council on Scientific Affairs. *The use of dental radiographs: update and recommendations.* J Am Dent Assoc. 2006 Sep;137(9):1304-12.
2. Choi JW. *Assessment of panoramic radiography as a national oral examination tool: review of the literature.* Imaging Sci Dent. 2011 Mar;41(1):1-6.
3. Gibbs SJ. *Effective dose equivalent and effective dose: comparison for common projections in oral and maxillofacial radiology.* Oral Surg Oral Med Oral Pathol Oral Radiol Endod. 2000 Oct;90(4):538-45.
4. Giglio JA, Lanni SM, Laskin DM, Giglio NW. *Oral health care for the pregnant patient.* J Can Dent Assoc. 2009 Feb;75(1):43-8.
5. Haring JI, Howerton LJ. *Dental radiography: principles and techniques,* 2nd Edition. Philadelphia, London: W.B. Saunders; 2000.
6. Hujoel PP, Bollen AM, Noonan CJ, del Aguila MA. *Antepartum dental radiography and infant low birth weight.* JAMA. 2004 Apr 28;291(16):1987-93.
7. Janković S, Miletić D. *Dentalna radiografija i radiologija.* Split: Medicinski fakultet Sveučilišta u Splitu; 2009.
8. Langlais RP. *Exercises in oral radiology and interpretation,* 4th Edition. St. Louis, London: Saunders; 2004.
9. Ludlow JB, Davies-Ludlow LE, White SC. *Patient risk related to common dental radiographic examinations: the impact of 2007 International Commission on Radiological Protection recommendations regarding dose calculation.* J Am Dent Assoc. 2008 Sep;139(9):1237-43.
10. MacDonald-Jankowski DS, Orpe EC. *Some current legal issues that may affect oral and maxillofacial radiology: part 1. Basic principles in digital dental radiology.* J Can Dent Assoc. 2007 Jun;73(5):409-14.
11. Miracle AC, Mukherji SK. *Conebeam CT of the head and neck, part 2: clinical applications.* AJNR Am J Neuroradiol. 2009 Aug;30(7):1285-92.
12. U.S. Department of Health and Human Services, Public Health Service, Food and Drug Administration; and American Dental Association, Council on Dental Benefit Programs, Council on Scientific Affairs. *The selection of patients for dental radiographic examinations.* Rev. ed. 2004.
13. U.S. Food and Drug Administration, Center for Devices and Radiological Health. *Dental radiography: Doses and film speed.* 2006.
14. Wrzosek T, Einarson A. *Dental care during pregnancy.* Can Fam Physician. 2009 Jun;55(6):598-9.