

# Das kombinierte Laser-Hochfrequenzgerät für Anwendungen im dentalen Weichgewebe

Die Nutzung von elektrischem Wechselstrom für die Ausführung blutungsarmer Eingriffe im oralen Weichgewebe hat sich seit fast einem Jahrhundert zunächst in Form des Elektromessers (Kauter) und später dann in Form der Hochfrequenzgeräte etabliert. Lasergeräte wurden seit den 1980er-Jahren als neue zusätzliche Werkzeuge eingeführt und haben heute stark an Bedeutung gewonnen.

Hans J. Koort, Prof. Dr. Gabrijel Pandurić D., Dr. med. dent. Michael Hopp

■ Welche Gemeinsamkeiten haben Diodenlaser und Hochfrequenzgeneratoren und worin liegen die Unterschiede? Was macht beide Technologien so wertvoll in dentalen Anwendungen? Sowohl bei Lasern als auch bei der Hochfrequenz wird die abgegebene elektromagnetische Leistung, also das Laserlicht bzw. der hochfrequente elektrische Strom im Gewebe, in Wärme umgewandelt. Zellen werden in Sekundenbruchteilen erhitzt, Gewebe wird entfernt und es kommt zu einem Schnitt bzw. zu einer Koagulation. Blutungen werden mit hoher Effizienz gestoppt und dem Chirurgen wird die freie Sicht auf das Behandlungsfeld ermöglicht.

## Verschiedene Anwendungsinstrumente

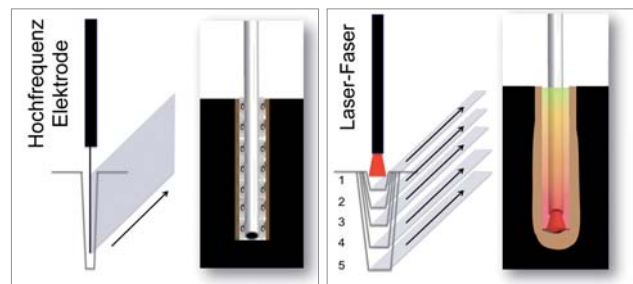
Laserstrahlung wird durch eine optische Glasfaser geleitet und erreicht durch den distalen Faserausgang die Gewebeoberfläche. Der hochfrequente Strom wird durch eine Metallelektrode in das Gewebe geleitet.

## Der wesentliche Unterschied

Eine Laserfaser kann a priori nicht tief in das Gewebe eingeführt werden, um z.B. einen Schnitt zu erzeugen. Die Laserstrahlung tritt im Wesentlichen nur aus dem vorderen Ende der Faser aus, erhitzt dann die oberste Gewebeschicht und kann sie somit abtragen. Um in die Tiefe zu kommen, muss das Gewebe daher mit einem Laser schichtweise abgetragen werden.

Im Unterschied dazu kann die Elektrode bei der Hochfrequenz in einem Schritt in die gewünschte Tiefe in das Gewebe eingeführt werden. Das Hochfrequenzfeld erhitzt das Areal gleichzeitig und homogen in der gesamten physikalisch eingeführten Elektrodenlänge und erlaubt einen druckfreien, nahezu athermischen Einsatz bei exzellenter Haptik.

Die Schneidgeschwindigkeit der Hochfrequenzelektrode ist insbesondere in tieferen und größeren Arealen sehr viel schneller als mit einem Diodenlaser. Auch wird bei dem intraoralen Einsatz der Hochfrequenztechnik sehr positiv eingeschätzt, dass lokale Temperaturerhöhungen von weniger als 60–80 °C angenommen werden können. Bei einem Lasereinsatz oder bei einem Elektromesser ist dagegen mit mehr als 400 °C zu rechnen.



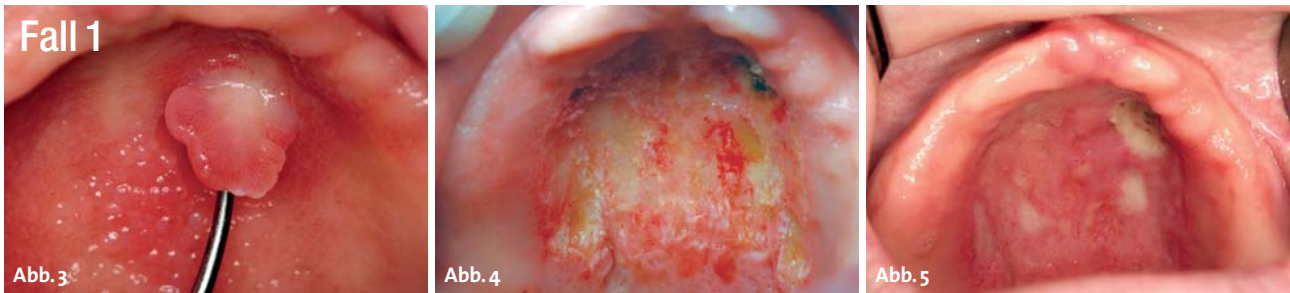**Abb. 1:** Schneiden von Gewebe mit der Hochfrequenz: Das Gewebe wird durch einen präzisen und gleichmäßigen Schnitt in der gesamten Länge der eingeführten Metallelektrode verdampft. – **Abb. 2:** Der Schneideprozess bei einem Laser zeichnet sich durch das schichtweise Abtragen von oberflächlichem Gewebe aus.

## Sinnvolle Anwendungen

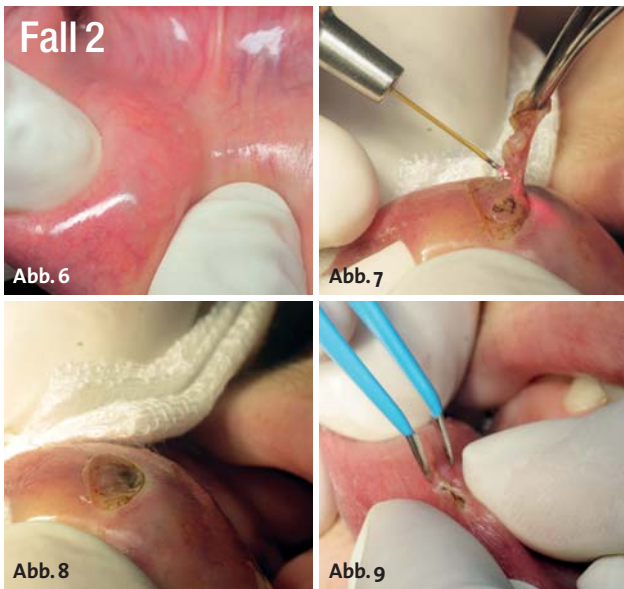
Die Stärke des Lasers liegt in der Behandlung oberflächlicher Weichgewebeschichten wie die Entfernung oder das Umformen dünner Hautschichten, z.B. der Freilegung von überwachsenen Implantaten, Formen der Gingiva, parodontologische und endodontische Anwendungen als auch bei speziellen Anwendungen wie Bleaching, photodynamischer Therapie (PDT) und Low Level Laser Therapie (LLLT). Einen signifikanten Nachteil sieht man jedoch bei größeren, vor allem tieferen chirurgischen Einsätzen. Das orale Gewebe ist sehr dünn, empfindlich und weist komplizierte Strukturen auf. Oftmals ist es auch in sehr enger Nachbarschaft zum Kieferknochen und zu Zahnhartstrukturen. Die Laserstrahlung wird nämlich nicht nur im Gewebe absorbiert und dort in Hitze umgewandelt, sie wird auch teilweise durch das Gewebe transmittiert und kann unvorhersehbare und ungewünschte Nebeneffekte im angrenzenden gesunden Gewebe erzeugen. Zusätzlich ist die Schneidgeschwindigkeit des Lasers dadurch limitiert, dass die Laserstrahlung stets das Gewebe nur schichtweise abtragen kann. Weder eine Erhöhung der Laserleistung noch die Anwendung gepulster Strahlung kann dieses Problem eliminieren.

## Ein vielversprechender Ansatz

Kombiniert man einen Diodenlaser mit einem modernen Hochfrequenzgenerator, dann erhält man in einem



**Abb. 3:** Klinische Ansicht des palatinalen fibroepithelialen Polyps und der entzündlichen papillären Hyperplasie im harten Gaumen. – **Abb. 4:** Postoperative Ansicht. – **Abb. 5:** Nachkontrolle, drei Tage nach dem Eingriff.



**Abb. 6:** Mukozele in der Unterlippe, klinische Ansicht vor dem Eingriff. – **Abb. 7:** Chirurgischer Eingriff mit dem Diodenlaser. – **Abb. 8:** Postoperative Ansicht. – **Abb. 9:** Schließen der Wundränder mit der Bipolarpinzette.

Gerät ein praktisches und perfektes Werkzeug für ein weitreichendes Weichgewebemanagement. In der oralchirurgischen Abteilung der Universität Zagreb in Kroatien wurde eine klinische Anwendungsstudie durchgeführt, um das LaserHF®-Gerät in verschiedenen Behandlungen des dentalen Weichgewebes zu demonstrieren (Abb. 1 und 2). Alle Patienten wurden vor

dem Eingriff lokal anästhesiert, und im Ergebnis zeigten sie signifikant weniger Ödeme und Hämatome, weniger Schmerzen und eine höhere Zufriedenheit verglichen mit konventionell behandelten Patienten ( $p > 0,05$ ). Von diesen Patienten stellen wir einige Fälle vor.

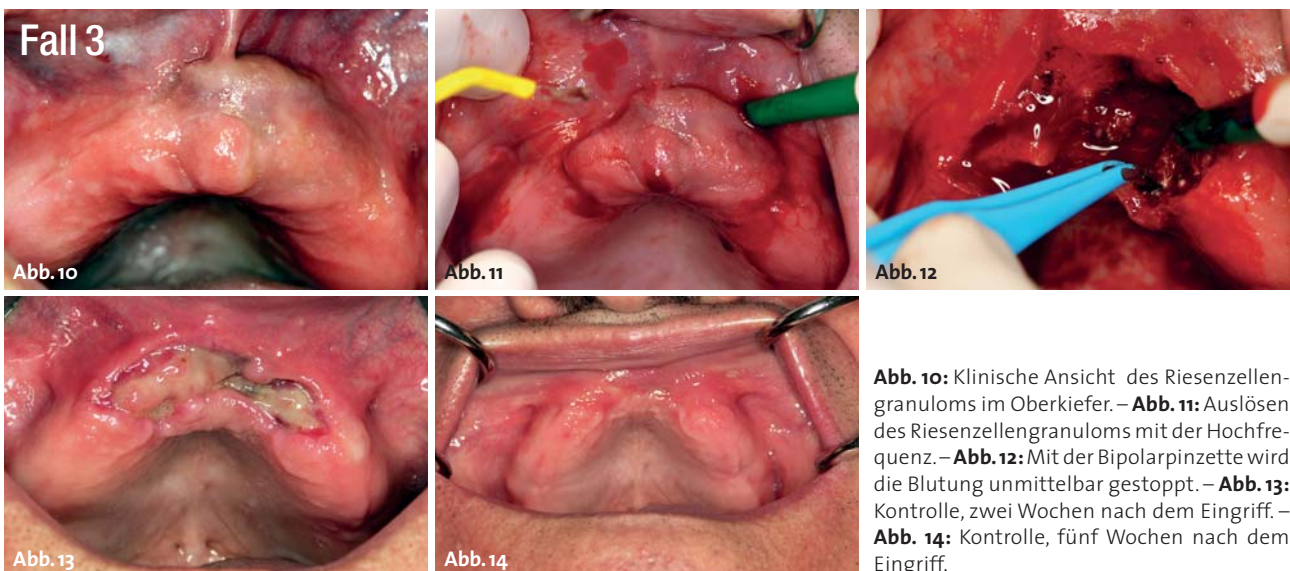
### Fallpräsentation

#### Fall 1

67-jährige Patientin mit einem palatal fibroepithelialen Polyp und entzündeter papillärer Hyperplasie des harten Gaumens (Abb. 3). Mit einer Schleifenelektrode und Hochfrequenz (35 W) wurde der Polyp abgelöst, für die anschließende flächige Koagulation wurde der 975-nm-Diodenlaser (5 W cw) eingesetzt. Unmittelbar nach dem chirurgischen Eingriff folgte für 90 Sek. eine Low Level Laser Therapie (LLLT) mit 90 mW bei 660 nm (Abb. 4). Weder Nebenwirkungen noch Komplikationen traten nach der Operation auf (Abb. 5).

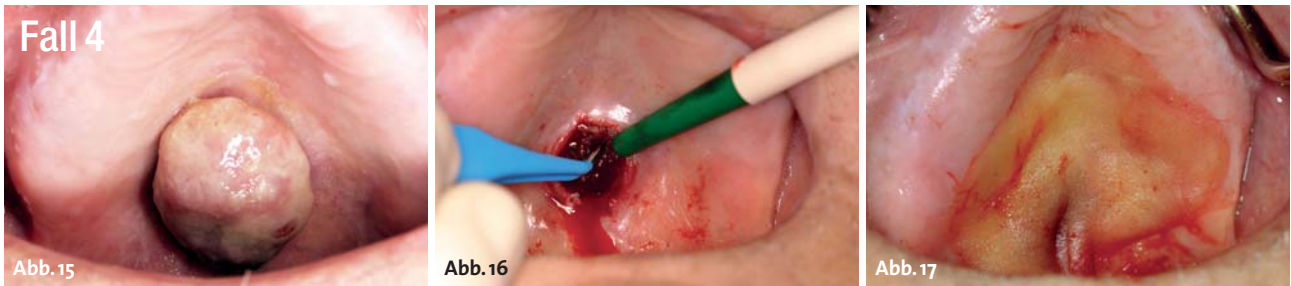#### Fall 2

23-jährige Patientin mit einer Mukozele in der Unterlippe (Abb. 6). Die Operation wurde mit dem 975-nm-Laser (5 W cw) durchgeführt (Abb. 7 und 8). Die Läsion wurde nach Entfernung der Mukozele mit einer bipolaren Pinzette geschlossen (Abb. 9). Unmittelbar nach dem Eingriff erfolgte für 90 Sek. eine LLLT-Anwendung (660 nm, 90 mW).



**Abb. 10:** Klinische Ansicht des Riesenzellengranuloms im Oberkiefer. – **Abb. 11:** Auslösen des Riesenzellengranuloms mit der Hochfrequenz. – **Abb. 12:** Mit der Bipolarpinzette wird die Blutung unmittelbar gestoppt. – **Abb. 13:** Kontrolle, zwei Wochen nach dem Eingriff. – **Abb. 14:** Kontrolle, fünf Wochen nach dem Eingriff.





**Abb. 15:** Metastase eines Adenokarzinoms der Niere am harten Teil des Gaumens. – **Abb. 16:** Postoperative Ansicht, Kontrolle der Blutungen mit der Bipolarpinzette. – **Abb. 17:** Schutz durch Wundabdeckung.

**Fall 3**

Ein männlicher Patient mit einem Riesenzellgranulom im zentralen vorderen Bereich des Oberkiefers (Abb. 10). Für die Auslösung des Granuloms wurde zunächst die Hochfrequenz (35 W) eingesetzt, Blutungen wurden gezielt mit einer Bipolarpinzette gestoppt. Mit dem Diodenlaser 975 nm (5 W cw) wurden die Wundränder geglättet. Sofort nach der Operation erfolgte für einen Zeitraum von 90 Sek. die LLLT-Anwendung (660 nm, 90 mW, Abb. 11 und 12). Die Nachkontrollen fanden zwei (Abb. 13) und fünf (Abb. 14) Wochen nach Behandlung statt.

**Fall 4**

82-jähriger Patient mit Metastasen eines Adenokarzinoms der Niere (Abb. 15). Das Karzinom wurde zunächst mit der Hochfrequenz (35 W und gleichzeitige Koagulation Stufe 3) abgelöst, danach wurden mit dem Diodenlaser 975 nm bei 5 W cw die Oberfläche und die Wundränder nachbearbeitet (Abb. 16 und 17).

**Fall 5**

Eine 53-jährige Patientin mit einer periimplantären Mukositis (Abb. 18). Die Rekonturierung der periimplantären Schleimhaut fand eine Woche nach der zweiten chirurgischen Phase statt (Abb. 19). Die Defixierung des end-

gültigen Abutments aufgrund periimplantärer Mukositis wurde mit dem 975-nm-Laser (4 W cw) durchgeführt. Nach dem Eingriff wurde sowohl eine antibakterielle PDT (660 nm, 90 mW, Abb. 20 und 21) als auch eine systemische Antibiotikatherapie vorgenommen. Nebenwirkungen oder Komplikationen in Bezug auf das Implantat-Knochen-Interface wurden nicht gefunden.

**Fall 6**

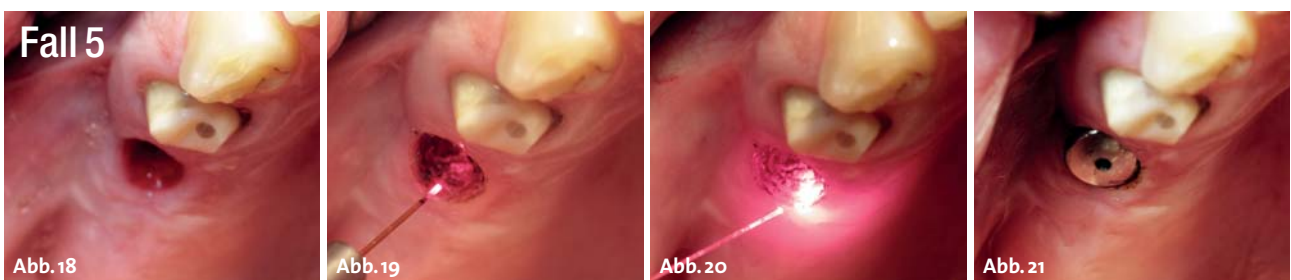Eine Patientin mit Periimplantitis wurde mit systemischer Antibiotikatherapie und aPDT (660 nm, 100 mW, 3 x 10 Sek.) an zehn aufeinanderfolgenden Tagen behandelt (Abb. 22–25).

**Fall 7**

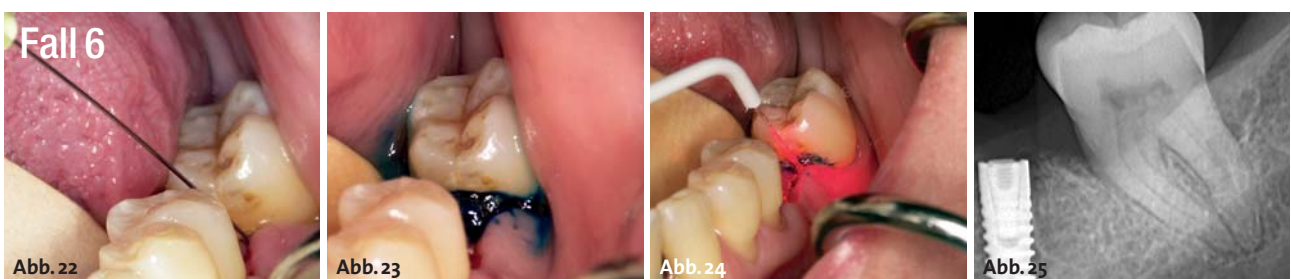
66-jähriger Patient mit verrukösem Karzinom (Abb. 26). Die Operation wurde kombiniert mit einer elliptischen Schleifenelektrode (Hochfrequenz 35 W, Koagulationsgrad 3) und dem 975-nm-Laser (5 W cw) durchgeführt (Abb. 27–30).

**Fall 8**

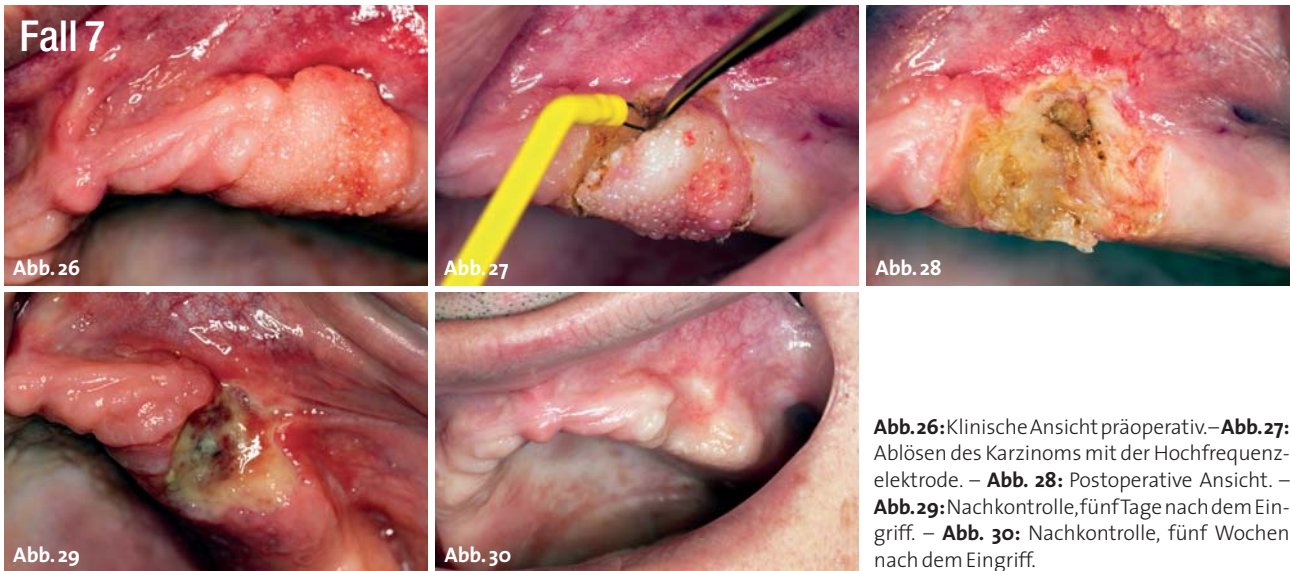
Ein 11-jähriges Mädchen mit einem Hämangiom in der Unterlippe (Abb. 31). Hochfrequenzanwendung mit geringer Leistung von 15 W und gleichzeitiger Koagulation



**Abb. 18:** Klinische Ansicht präoperativ. – **Abb. 19:** Rekonturierung des Weichgewebes mit dem Diodenlaser. – **Abb. 20:** Anwendung der aPDT vor dem Fixieren des Abutments. – **Abb. 21:** Postoperative Ansicht.



**Abb. 22:** Einbringen des Phototherapiepiegels. – **Abb. 23:** Verteilung des Phototherapiepiegels im Areal der Periimplantitis. – **Abb. 24:** aPDT mit dem roten 660-nm-Diodenlaser. – **Abb. 25:** Kontrollröntgenbild, vier Wochen nach Beendigung des Eingriffs.



**Abb. 26:** Klinische Ansicht präoperativ. – **Abb. 27:** Ablösen des Karzinoms mit der Hochfrequenzelektrode. – **Abb. 28:** Postoperative Ansicht. – **Abb. 29:** Nachkontrolle, fünf Tage nach dem Eingriff. – **Abb. 30:** Nachkontrolle, fünf Wochen nach dem Eingriff.

(Stufe 2). Mit einer feinen Nadelelektrode (Durchmesser 0,2 mm) wurde das Gewebe bei etwa 10 Punkten um die Läsion herum in einer Tiefe von ca. 5 mm koaguliert und geschrumpft (Abb. 32 und 33). Diese Behandlung ist mit dem Laser nicht möglich.

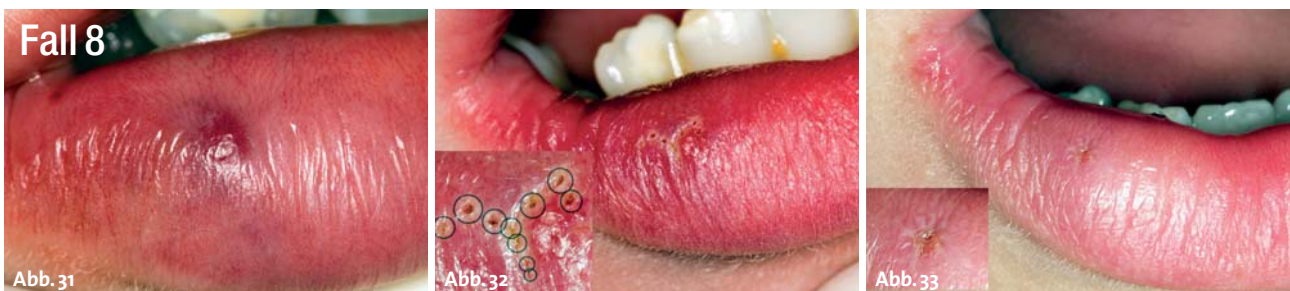histologische Untersuchung des entnommenen Gewebes zeigte keine Veränderungen, nur im direkten Bereich der Schnitte wurden minimale thermische Reaktionszonen gefunden (Abb. 40 und 41).

**Fall 9**

Dr. Hopp (Berlin) beschreibt folgenden Fall: 33-jähriger Patient mit einer leukoplakischen, exophytisch wachsenden Veränderung (12 x 25 mm) an der linken Zungenseite (Abb. 34). Angesichts der besonderen Topografie und zu erwartenden Tiefe der Läsion wird die Hochfrequenz bei 2,2 MHz gewählt und der Eingriff mit einer Schneideleistung von 50 W und gleichzeitiger geringster Koagulation (Stufe 1 bis 2) durchgeführt (Abb. 35–37). Die Neutralelektrode wird dabei für den monopolaren Betrieb an der linken Schulter des Patienten befestigt. Mit einem Laser wäre ein vergleichbar tiefer Eingriff nicht so präzise und schnell durchzuführen. Nach Anästhesie des linken N. lingual wurde der chirurgische Bereich mit einer feinen, sehr dünnen Elektrode markiert, die tatsächliche Schnittlinie wurde immer in den Bereich der gesunden Schleimhaut gelegt. Die Nachkontrollen fanden zwei Wochen (Abb. 38) und acht Monate (Abb. 39) nach Behandlung statt. Die Abheilung geschah ohne Komplikationen, ohne schwere Schwellungen, begleitet von moderaten postoperativen Schmerzen. Es gab keine funktionellen Einschränkungen, Form und Funktion der Zunge sind erhalten geblieben bzw. wurden vollständig restauriert. Die

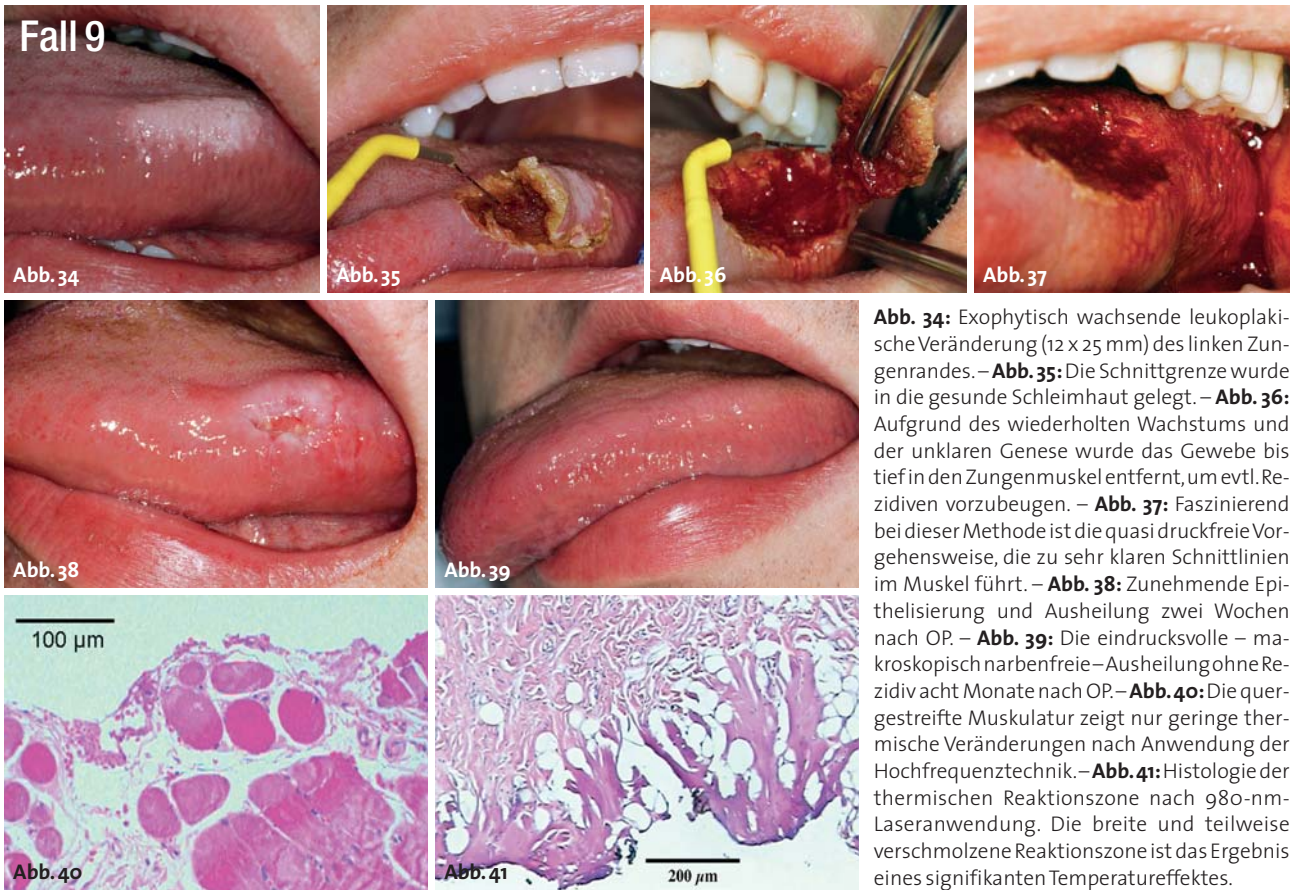**Zusammenfassung**

Für präzise Anwendungen im dentalen Weichgewebe, insbesondere bei chirurgischen Eingriffen, sind das Skalpell, der Laser und die Hochfrequenz geeignete Werkzeuge. Die richtige Wahl muss durch den Zahnarzt vorgenommen werden und beruht auf verschiedenen Kriterien: Wenn z.B. die Läsionen relativ klein und/oder wenn sie mehr in der Tiefe des Gewebes sind und keine vorherigen histopathologischen Auswertungen möglich oder sinnvoll waren, bieten sich Laser oder Hochfrequenzgeräte besonders an. Im Gegensatz zu dem Skalpell wird ein Ausspülen von abnormalen Zellen und Fernmetastasen im Wesentlichen verhindert. Außerdem induziert das Skalpell immer eine mechanische Beanspruchung an den Gewebestrukturen, was oft zu einer unbefriedigenden Heilung führen kann und somit nicht immer ein gutes kosmetisches Ergebnis bringt. Die thermisch erzeugten Einschnitte durch die Hochfrequenz sind ebenfalls sehr schnell zu realisieren, im Gegensatz zum Skalpell aber weitgehend druckfrei und versprechen ausgezeichnete kosmetische Ergebnisse. Auch bei komplizierteren Vorgehen in der



**Abb. 31:** Klinische Ansicht des Hämangioms in der Unterlippe. – **Abb. 32:** Etwa zehn einzelne Einstiche mit einer dünner Nadelelektrode (siehe Vergrößerung). – **Abb. 33:** Nachkontrolle, fünf Tage nach dem Eingriff.





**Abb. 34:** Exophytisch wachsende leukoplakische Veränderung (12 x 25 mm) des linken Zungenrandes. – **Abb. 35:** Die Schnittgrenze wurde in die gesunde Schleimhaut gelegt. – **Abb. 36:** Aufgrund des wiederholten Wachstums und der unklaren Genese wurde das Gewebe bis tief in den Zungenmuskel entfernt, um evtl. Rezidiven vorzubeugen. – **Abb. 37:** Faszinierend bei dieser Methode ist die quasi druckfreie Vorgehensweise, die zu sehr klaren Schnittlinien im Muskel führt. – **Abb. 38:** Zunehmende Epithelisierung und Ausheilung zwei Wochen nach OP. – **Abb. 39:** Die eindrucksvolle – makroskopisch narbenfreie – Ausheilung ohne Rezidiv acht Monate nach OP. – **Abb. 40:** Die quergestreifte Muskulatur zeigt nur geringe thermische Veränderungen nach Anwendung der Hochfrequenztechnik. – **Abb. 41:** Histologie der thermischen Reaktionszone nach 980-nm-Laseranwendung. Die breite und teilweise verschmolzene Reaktionszone ist das Ergebnis eines signifikanten Temperatureffektes.

Tiefe des Gewebes überzeugt die Hochfrequenz. Bei richtig eingestellter Koagulation wird das Gewebe nur wenig verändert, eine gute Abheilung ist wahrscheinlich. Der Laser ist aufgrund der schichtweisen und dadurch sehr präzisen Gewebeabtragung bzw. Koagulation ein exzellentes Werkzeug in der Behandlung oberflächlicher Läsionen. Abgesehen von Behandlungen in der Parodontologie, der Endodontie, in der PDT, beim Bleaching und in der LLLT lassen sich mit dem Laser Wundränder und -flächen sehr fein gestalten und glätten. Die Entfernung von Implantatüberwucherungen, das Modellieren der Gingiva, Schrumpfen von Gewebe und natürlich auch kleine oberflächliche Operationen sind Stärken des Lasereinsatzes (Tab. 1).

	Laser	Hochfrequenz	L+HF
Oralchirurgie	●	●	●
Parodontologie	●	●	●
Implantologie	●	●	●
Endodontie	●	●	●
Bleaching	●	●	●
PDT	●	●	●
LLLT	●	●	●

**Tab. 1:** Der Laser ist nicht perfekt für die Oralchirurgie und die Hochfrequenz ist nicht perfekt in vielen anderen dentalen Anwendungen. Aber in der Kombination ergänzen sich beide Technologien zu einem perfekten Werkzeug für das dentale Weichgewebemanagement.

Sowohl Laser- als auch die Hochfrequenztechnologie zeigen eine gewisse Verzögerung in der epithelialen Regeneration, die Abheilung einer Wunde braucht etwas mehr Zeit als die Reepithelisierung nach einer konventionellen Operation mit einem Skalpell. Allerdings bieten beide eine minimalinvasive Technik mit der Aussicht, dass chirurgische Anwendungen weniger umfangreich werden. Sie können die Notwendigkeit für die Anästhesie oder Krankenhausversorgung reduzieren und daher die Gesamtkosten senken. In Anbetracht der möglichen Anwendungen erfüllt die Kombination eines Diodenlasers mit einem Hochfrequenzgenerator in einem Gerät den Wunsch nach einem perfekten System für das zahnärztliche Weichgewebemanagement. Das LaserHF® (Hager & Werken GmbH & Co. KG, Duisburg) ist das weltweit erste Kombigerät. Es besteht aus einem 975-nm-Laser mit einer Leistung bis zu 8 W cw und gepulst, einem 2,2-MHz-Hochfrequenzgenerator – monopolar und bipolar – mit einer Leistung von 50 W. Ein zusätzlicher 660-nm-Laser mit einer Leistung von 100 mW ergänzt das Gerät mit der photodynamischen (PDT) und Low Level Laser Therapie (LLLT). ■

**■ KONTAKT**

**Hans-H. Koort**  
 MedLas Consult  
 Auf der Schleide 18, 53225 Bonn  
[www.medlas.com](http://www.medlas.com)

