

Eagleov sindrom ili sindrom stiloidnog nastavka

Dragana Gabrić¹, Jana Barić², Dijana Zdravec³, Nena Matulić⁴

¹Zavod za oralnu kirurgiju, Stomatološki fakultet Sveučilišta u Zagrebu

²studentica 5. godine Stomatološkog fakulteta Sveučilišta u Zagrebu

³Katedra za opću i dentalnu radiologiju Stomatološkog fakulteta Sveučilišta u Zagrebu, Klinički bolnički centar „Sestre milosrdnice“

⁴Poslijediplomski doktorski studij dentalne medicine, Stomatološki fakultet Sveučilišta u Zagrebu

SAŽETAK Eagleov sindrom ili sindrom stiloidnog nastavka jest bolest nepoznate etiologije, koja nastaje zbog produžetka stiloidnog nastavka ili kalcifikacije stilohoidnoga ligamenta. Zbog pritiska stiloidnog nastavka na okolne strukture pojavljuje se bol kao najvažniji simptom. Lako se dijagnosticira rtg-prikazom ili CT-snimkama na kojima se pronalazi elongirani stiloidni nastavak.

KLJUČNE RIJEČI bol u vratu; Eagleov sindrom; osifikacija; stilohoidni ligament; stiloidni nastavak

Eagleov sindrom ili sindrom stiloidnog nastavka kliničko je stanje složene etiologije. Iako složene etiologije, relativno se jednostavno manifestira kao bol parafaringealnoga, retromandibularnoga ili cervikalnoga područja.

PRIMIJENJENA ANATOMIJA

Processus styloideus naziv je dobio od grčke riječi *stylos*, što znači potporanj. Koštani je izdanak donjega dijela temporalne kosti, smješten posteriorno od mastoidnog nastavka, anteromedijalno od stilomastoidnoga foramena i lateralno od jugularnoga foramena i karotidnoga kanala. Cilindričnog je oblika, prosječne duljine 20 do 25 mm. Vršak stiloidnog nastavka nalazi se između karotidnih arterija. Medijalno od stiloidnog nastavka nalazi se unutarnja jugularna vena zajedno s kranijalnim živcima VII., IX., X., XI. i XII. Stiloidni nastavak zajedno sa stilohoidnim ligamentom i malim rogom hoidne kosti tvori stilohoidni sustav koji se razvija iz Reichertove hrskavice drugoga brahijalnog luka. Reichertova hrskavica ima 4 dijela: gornji ili timpanohijalini dio od kojega nastaje stiloidni nastavak, središnji ili stilohijalini dio od kojega nastaje stilohoidni ligament, donji ili keratohijalini dio od kojega nastaje mali rog hoidne kosti i bazalni ili hipohijalini dio koji sudjeluje u nastajanju dijela hoidne kosti. Sa stiloidnog nastavka polaze tri mišića – *m. styloglossus*, *m. stylohyoideus* i *m. stylopharyngeus* te dva ligamenta – stiloidni i stilomandibularni ligament.¹

Normalna veličina stiloidnog nastavka opisana u literaturi pokazuje veliku varijabilnost. Moffat² je u svojoj studiji na truplima zaključio da je normalna duljina stiloidnog nastavka od 1,52 cm do 4,77 cm. U radiološkim studijama³ smatra se da je normalni stiloidni

nastavak kraći od 2,55 cm, a produljen kad je dulji od 4,0 cm. Kaufman je objavio da je najveća duljina normalnoga stiloidnog nastavka 30 mm.⁴ Produljeni stiloidni nastavak pojavljuje se u 4% populacije, od čega samo mali postotak, njih 4–10,3% uočava simptome, tako da je učestalost Eagleova sindroma u populaciji 0,16%, s prevalencijom u žena. U većini slučajeva pojavljuje se bilateralna zahvaćenost, iako se simptomi češće pojavljuju samo na jednoj strani.⁵

ETIOLOGIJA I SIMPTOMATOLOGIJA

Nekoliko je teorija izneseno kako bi se objasnio uzrok elongacije i osifikacije stilohoidnoga sustava. Jedna je od teorija o kongenitalnoj elongaciji zbog zaostalnih mezenhimalnih embrionalnih struktura koje imaju sposobnost stvaranja koštanih struktura u odraslih.⁶ Smatra se i da je uzrok osifikacije i elongacije stiloidnog nastavka povezan s endokrinim poremećajem u žena u tijeku postmenopauze, što je razlog prevalencije bolesti u žena.⁷ Može se pojaviti i heterotopična osifikacija koja je povezana s abnormalnim metabolizmom kalcija i fosfora ili zbog kronične bubrežne insuficijencije.⁸

Američki otorinolaringolog sa sveučilišta Duke, Watt Weems Eagle 1937. je godine opisao dva slučaja sa simptomima produljena stiloidnog nastavka.⁹ Smatrao je da je operacijska trauma pri tonzilektomiji ili lokalna kronična iritacija uzrok osteitisa, periosteitisa ili tendinitisa stilohoidnoga sustava, s posljedičnom osificirajućom hiperplazijom.¹⁰

Eagle je definirao dva oblika sindroma stiloidnog nastavka – „klasični Eagleov sindrom“ i „stilokarotidni sindrom“.

„Klasični Eagleov sindrom“ pojavljuje se u pacijenata nakon faringealne traume⁹ ili nakon tonzilektomije.

Opisao je da se nakon tonzilektomije formira ožiljasto tkivo oko vrška stiloidnoga nastavka, koje uzrokuje pritisak ili rastezanje vaskularnih i živčanih struktura retrostiloidnog područja, posebno *n. glossopharyngeus* i perivaskularnih karotidnih vlakana. Očituje se kao tupa bol i perzistentna faringealna bol koja je locirana u tonzilarnoj udubini te se može širiti prema uhu, a pojačava se okretanjem glave. Masa ili ispupčenje može se palpirati u tonzilarnoj udubini. Od ostalih simptoma pojavljuju se disfagija, osjećaj stranog tijela u grlu (pacijenti imaju osjećaj kao da im je zapela riblja kost u grlu), zujanje u ušima, cervikofacijalna bol.¹¹

Drugi oblik ili „stilokarotidni sindrom“ karakterizira kompresija unutarnje i vanjske karotidne arterije. Vanjska se od unutarnje karotidne arterije razlikuje prema ograncima, jer unutarnja karotidna arterija nema ograna. Bol se pojavljuje duž opskrbnoga područja arterija, a pojačava se rotiranjem i kompresijom vrata. Nije povezan s tonzilektomijom. U slučaju pritiska na unutarnju karotidnu arteriju, pacijenti se žale na bol supraorbitalnog područja i parijetalne glavobolje. Ako je pritisak na vanjskoj karotidnoj arteriji, bol se širi u infraorbitalnu regiju, pacijenti se žale na šum u ušima, bol pri okretanju glave i bol u prednjemu vratnom trokutu. Od ostalih simptoma mogu se pojaviti prolazne vrtoglavice i svjetlucanje pred očima, što se pojavljuje prilikom okretanja glave, te prolazna bol u vratu i česta potreba za gutanjem.¹²

Eagle je uočio da se sindrom pojavljuje i u pacijenata koji nisu imali tonzilektomiju te je zaključio da postoje i drugi čimbenici koji dovode do sindroma stiloidnog nastavka.

Osifikacija može zahvatiti cijeli kompleks stilohoidnih ligamenata, što uzrokuje kontrakciju *m. stylopharyngeus* i istežanje *n. hypoglossus*. Fraktura i medijalizacija osificiranoga stilohoidnog ligamenta s nepotpunim srastanjem zbog konstantnog pomicanja hoidne kosti i formiranja granulacijskog tkiva te osifikacija mišićnih tetiva, dovode do iritacije okolnih struktura; abnormalna duljina povezana s abnormalnom angulacijom stiloidnog nastavka neki su od čimbenika koji dovode do nastanka Eagleova sindroma.^{9,13}

Glavni simptom Eagleova sindroma jest bol koja se pojavljuje kao nespecifična bol vrata, grlobolja, osjećaj stranog tijela u farinksu, odinofagija, bol u temporo-mandibularnom zglobo, trizmus, bol koja se pojačava prilikom okretanja glave, plaženja jezika, sinuitis, kašalj, vrtoglavice, bol prilikom otvaranja usta, osjećaj pretjerane salivacije, poremećen osjet okusa, bol prilikom gutanja, koja se širi prema uhu iste strane. Upravo bol koja se pogoršava kad pacijent guta ili okreće glavu, glavni je simptom Eagleova sindroma, ali može upućivati i na bolesti vratne kralježnice i mišića, neuralgiju glosofaringealnoga živca i subakutni tireoiditis kao diferencijalnu dijagnozu. Da bi se sa sigurnošću potvrdila dijagnoza, potrebno je obostrano palpirati tonzilarnu udubinu. Ako se pojavi bol, tada se zajedno s kliničkim i radiološkim znakovima, potvrđuje dijagnozu Eagleova sindroma.¹⁰

DIJAGNOSTIKA I DIFERENCIJALNA DIJAGNOSTIKA

Široka paleta bolova otežava diferencijalnodijagnostički postupak te je nužno spomenuti nekoliko sindroma koje obilježava bol u tome području i simptomi koji su nerijetko vrlo slični simptomima sindroma stiloidnog nastavka.

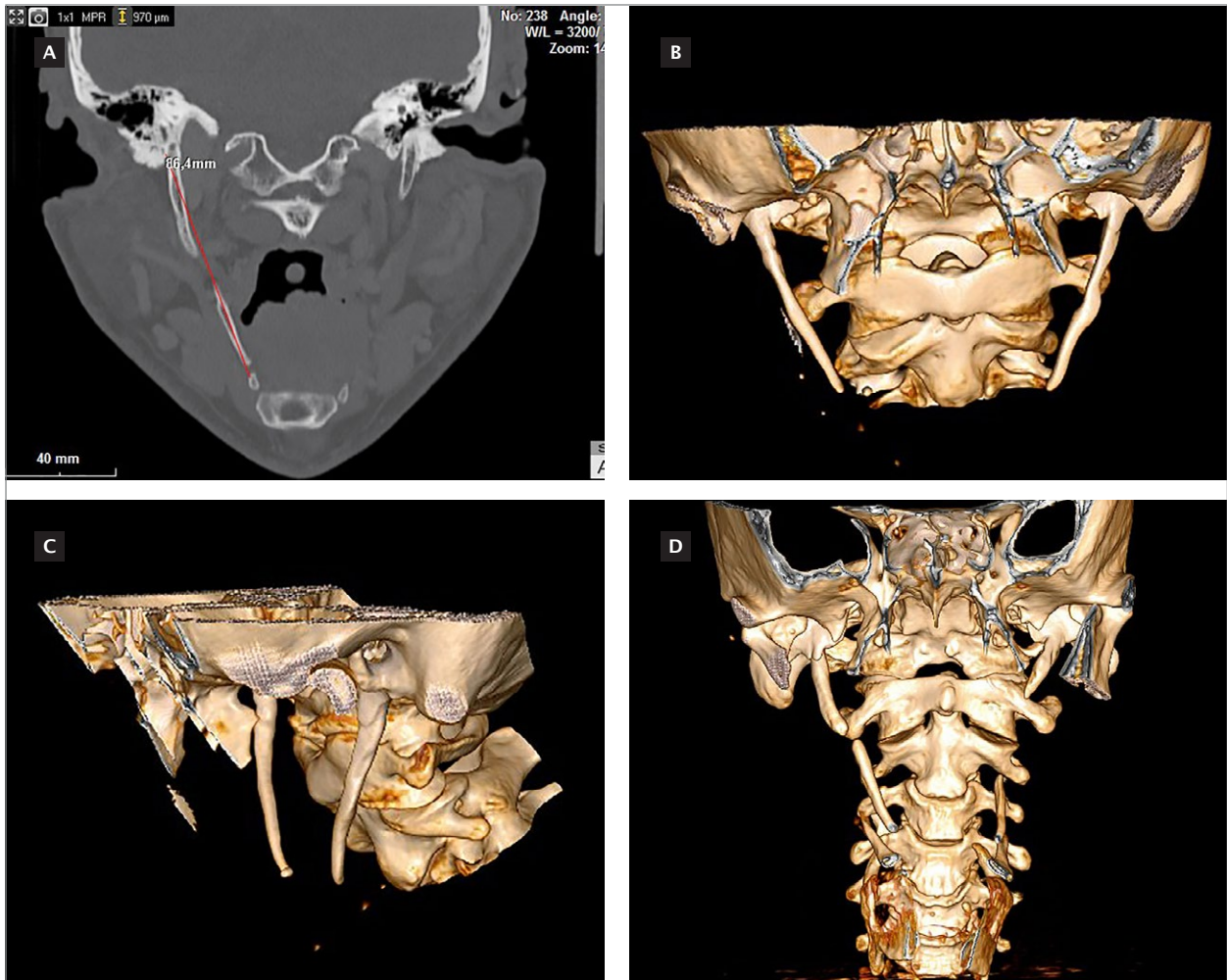
Costenov sindrom nastaje zbog poremećena funkcionalnog odnosa glave kondila i glenoidalne jame, pri čemu se pojavljuju brojni simptomi poput naglušnosti i vrtoglavica, zujanja u ušima i pucketanja u zglobo prilikom žvakanja, bolovi prilikom palpacije iznad temporo-mandibularnog zgloba, koji se šire prema uhu, pečenje i žarenje u grlu, jeziku i polovini nepca. Svi ti simptomi pojavljuju se na strani na kojoj se nalaze promjene temporo-mandibularnog zgloba. Costenov sindrom najčešće nastaje zbog jake abrazije ili gubitka stražnjih ili svih zuba, kad se zbog spuštanja zagriža čeljust pomiče prema distalno pritišćući zglobnom glavicom *discus articularis* i stražnji dio zglobne jamice. Te se promjene mogu uočiti i kod jako nagnutih, iskrivljenih i jako malponiranih zuba. Liječenje se provodi uklanjanjem uzroka koji su doveli do tih pojava, a to je najčešće okluzalna rehabilitacija.¹⁴

Trotterov sindrom ili sindrom Morgagnijeva sinusa čini trojstvo simptoma koji se pojavljuju u bolesnika oboljelih od nazofaringealnog karcinoma. Pojavljuju se neuralgiformni bolovi u donjoj čeljusti, koji se šire prema uhu, naglušnost, začepjenost uha i palatinalna asimetrija zbog zahvaćenosti tumorom *m. levator palati* i trizmus, zbog zahvaćenosti pterigoidnih mišića.¹⁴

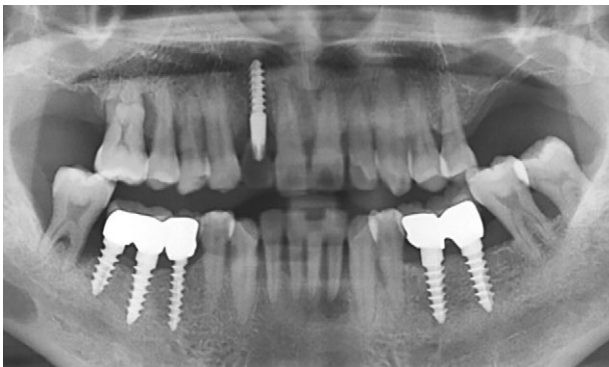
Neuralgija trigeminusa je bolest nepoznate etiologije, a može nastati kao posljedica raznih patoloških promjena povezanih sa zubima, gingivom ili alveolarnom kosti. Može nastati i nakon vađenja zuba, zbog retiniranih zuba ili tumora, zbog prisutnosti cista, granuloma, egzostoze i osteomijelitičkih procesa mandibule.

Neuralgija trigeminusa počinje bolovima u obliku napadaja, obično jednostrano. Pojavljuje se nagla, jaka, „probadajuća“ bol koju pacijenti opisuju poput električnog šoka, a traje manje od jedne minute. Može biti zahvaćena samo jedna grana, ali mogu biti zahvaćene i dvije grane ili cijeli živac. Najčešće su zahvaćene druga i treća grana (*n. maxillaris* i *n. mandibularis*). U dijagnostici se procjenjuje palpatorna osjetljivost na raznim mjestima trigeminalnih grana, a to je za prvu granu supraorbitalna incizura, za drugu granu *foramen infraorbitale* i za treću granu *foramen mentale*.¹⁵

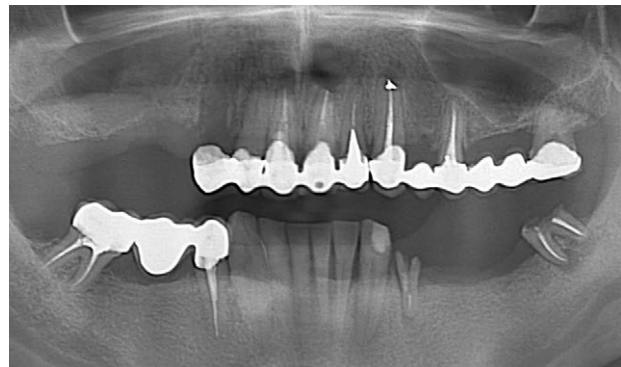
Dijagnostika se temelji na radiološkim snimkama i fizikalnom pregledu. Palpacijom tonzilarne udubine može se otkriti elongirani stiloidni nastavak jer je stiloidni nastavak normalne duljine inače nedostupan palpaciji. Prilikom palpacije pojavljuju se simptomi zbog kojih je pacijent i došao. Dijagnoza se potvrđuje radiološkim snimkama (slika 1-3). Rabe se lateralne ili panoramske snimke, u stomatološkoj praksi to je najčešće ortopantomogram. CT-snimke se rade da bi se dobio detaljan prikaz oblika i duljine stiloidnog nastavka.^{4,16,17}



SLIKA 1 A-D. CT-snimke i trodimenzionalni prikaz elongiranoga lijevog i desnog stiloidnog nastavka



SLIKA 3. Ortopantomogram snimka elongiranoga lijevog stiloidnog nastavka



SLIKA 4. Ortopantomogram snimka obostrano elongiranoga stiloidnog nastavka

Radiološki nalaz produljena stiloidnog nastavka i kalcificiranih ligamenata stilohoidne veze, prema Langlaisu i suradnicima, može se podijeliti na nekoliko tipova prema dvama kriterijima. Morfološki kriterij koji obuhvaća produljeni stiloidni nastavak, pseudoartikularni stiloidni nastavak i segmentirani stiloidni nastavak. Kriterij određen načinom kalcifikacije obuhvaća površinski kalcificirani stiloidni nastavak, djelomično kalcificirani stiloidni nastavak, nodularni tip kalcifikacije i potpuno kalcificirani stiloidni nastavak.¹⁸

LIJEČENJE

Liječenje Eagleova sindroma može biti kirurško i nekirurško. Bol se može nekirurški liječiti lokalnim oralnim anestheticima, kao što su artikain ili lidokain koji se svakodnevno primjenjuju u stomatološkoj praksi, i antibioticima. Apliciraju se u tonzilarnu udubinu. Na taj način pacijenta samo kratkotrajno rješavamo boli. Najbolji je način liječenja stiloidektomija, kirurško uklanjanje stiloidnog nastavka. Kirurški se zahvat može izvoditi

intraoralnim i ekstraoralnim pristupom. Prilikom intraoralnog pristupa izbjegava se vidljivi ožiljak i kraće je razdoblje oporavka, ali je veća opasnost od upale dubokih struktura vrata te se teže kontrolira krvarenje. Najčešće primjenjivani pristup je ekstraoralni, pri čemu ostaje vidljivi ožiljak, ali je zato bolja kontrola sterilnosti i preglednije je kirurško polje. Nakon operacije ne dolazi do recidiva i pacijenti više nemaju bolova.¹⁹⁻²¹

U Americi je zabilježen jedan slučaj smrti uzrokovane Eagleovim sindromom. Bolesnica je godinama bila pod krivom dijagnozom i terapijom, liječnici su mislili da ima migrenske glavobolje. Imala je nedijagnosticirani drugi tip ili stilokarotidni tip, pri čemu je dolazilo do opstrukcije karotidnih arterija, što je dovelo do nesvjestice. Posljednja je nesvjestica bila pogubna jer je pala s

velike visine. Tek se na obdukciji uočio elongirani stiloidni nastavak i zaključilo da je upravo on uzrok smrti.²²

ZAKLJUČAK

Eagleov se sindrom u svakodnevnoj praksi dijagnosticira u specijalističkoj ambulanti. Dijagnozu najčešće postavlja otorinolaringolog, oralni kirurg ili maksilofacijalni kirurg. Pitanje je može li doktor dentalne medicine, također postaviti dijagnozu. Prilikom dijagnostike uzima se anamneza, obave fizikalni pregled i napravi ortopantomogramska snimka, a sve je to dostupno u svakodnevnoj stomatološkoj praksi. Poznavanje kliničke slike i rentgenskih karakteristika omogućuje diferencijalnu dijagnozu, što dovodi do konačne dijagnoze.

Eagle syndrome or styloid process syndrome

Dragana Gabrić¹, Jana Barić², Dijana Zdravec³, Nena Matulić⁴

¹Department of Oral Surgery, School of Dental Medicine, University of Zagreb, Zagreb, Croatia

²5th year student, School of Dental Medicine, University of Zagreb, Zagreb, Croatia

³Department of General and Dental Radiology, School of Dental Medicine, University of Zagreb, Clinical Hospital „Sestre milosrdnice“, Zagreb, Croatia

⁴Postgraduate Doctoral School of Dental Medicine, University of Zagreb, Zagreb, Croatia

SUMMARY *Eagle syndrome, or styloid process syndrome, is a disease of unknown etiology which occurs due to the extension of the styloid process or calcification of the stylohyoid ligament. Due to the pressure from the styloid process on the surrounding structures, pain is the most important symptom. It is easily diagnosed by X-ray or CT images, which show the elongated styloid process.*

KEY WORDS *Eagle syndrome; neck pain; ossification; stylohyoid ligament; styloid process*

LITERATURA

- Krmpotić – Nemanjić J. Anatomija čovjeka. Zagreb: Medicinska naklada; 1990;556–561.
- Monsour PA, Young WG. Variability of the styloid process and stylohyoid ligament in panoramic radiographs. *Oral Surg Oral Med Oral Pathol.* 1986;61(5):522–6.
- Montalbetti L, Ferrandi D, Pergami P, Savoldi F. Elongated styloid process and Eagle's syndrome. *Cephalalgia.* 1995;15(2):80–93.
- Kaufman SM, Elzay RP, Irish EF. Styloid process variation. Radiologic and clinical study. *Arch Otolaryngol.* 1970;91(5):460–3.
- Prasad KC, Kamath MP, Reddy KJ, et al. Elongated styloid process (Eagle's syndrome): a clinical study. *J Oral Maxillofac Surg.* 2002;60(2):171–5.
- Laino G, Ammirati G, Serpico R. Styloid-stylohyoid syndrome or Eagle's syndrome. *Arch Stomatol (Napoli).* 1987;28(2):183–90.
- Carella A. The stylohyoid apparatus and malformations of the atlo-occipital joint. *Acta Neurol (Napoli).* 1971;26(4):466–72.
- Lorman JG, Biggs JR. The Eagle syndrome. *AJR Am J Roentgenol.* 1983;140(5):881–2.
- Eagle WW. Symptomatic elongated styloid process; report of two cases. *Arch Otolaryngol.* 1937;25:584–6.
- Eagle WW. The symptoms, diagnosis and treatment of the elongated styloid process. *Am Surg.* 1962;28:1–5.
- Eagle WW. Elongated styloid process; symptoms and treatment. *AMA Arch Otolaryngol.* 1958;67(2):172–6.
- Bafaqeeh SA. Eagle syndrome: classic and carotid artery types. *J Otolaryngol.* 2000;29(2):88–94.
- Keur JJ, Campbell JP, McCarthy JF, Ralph WJ. The clinical significance of the elongated styloid process. *Oral Surg Oral Med Oral Pathol.* 1986;61(4):399–404.
- Gelb M. Clinical management of head, neck and TMJ pain and dysfunction. Philadelphia-London-Toronto; W.B. Saunders Company. 1977;351–66.
- Knezević G. [Necessity of exact diagnosis of neuralgic pains of the face]/Nužnost pravila procjene neuralgiformnih boli u području lica. *Acta Stomatol Croat.* 1980;14(1–2):48–53.
- Gözil R, Yener N, Calgüner E, et al. Morphological characteristics of styloid process evaluated by computerized axial tomography. *Ann Anat.* 2001;183(6):527–35.
- Mupparapu M, Robinson MD. The mineralized and elongated styloid process: a review of current diagnostic criteria and evaluation strategies. *Gen Dent.* 2005;53(1):54–9.
- Langlais RP, Langland OE, Nortje CJ. Diagnostic imaging of the jaws. Philadelphia: Williams & Wilkins; 1995; 617–645.
- Mendelsohn AH, Berke GS, Chhetri DK. Heterogeneity in the clinical presentation of Eagle's syndrome. *Otolaryngol Head Neck Surg.* 2006;134(3):389–93.
- Chrcanovic BR, Custódio AL, de Oliveira DR. An intraoral surgical approach to the styloid process in Eagle's syndrome. *Oral Maxillofac Surg.* 2009;13(3):145–51.
- Ceylan A, Köybaşıoğlu A, Celenk F, et al. Surgical treatment of elongated styloid process: experience of 61 cases. *Skull Base.* 2008;18(5):289–95.
- Kumar P, Rayamane AP, Subbaramaiah M. Sudden death due to Eagle syndrome: a case report. *Am J Forensic Med Pathol.* 2013;34(3):231–3.

ADRESA ZA DOPISIVANJE

Doc. dr. sc. Dragana Gabrić, dr. med. dent.
Zavod za oralnu kirurgiju, Stomatološki fakultet Sveučilište u Zagrebu
Gundulićeva 5, 10000 Zagreb
E-mail: dgabric@sfzg.hr
Telefon: +385 1 4802 138